Lane Medical Library
1939
LIBRARY

Aus der Chirurgischen Universitätsklinik
der Christian-Albrechts-Universität Kiel.
Direktor: Geheimrat Prof. Dr. Anschütz.

Zur Radiumbehandlung der Hautcarcinome.

Inaugural-Dissertation

zur Erlangung der Medizinischen Doktorwürde
an der Christian-Albrechts-Universität Kiel

vorgelegt von

Josef Scholz

approbierter Arzt
Rendsburg.

Kiel 1938

Buchdruckerei Karl J. Rößler, Kiel, Brunswiker Straße 59.

Aus der Chirurgischen Universitätsklinik
der Christian-Albrechts-Universität Kiel.
Direktor: Geheimrat Prof. Dr. Anschütz.

Zur Radiumbehandlung der Hautcarcinome.

Inaugural-Dissertation

zur Erlangung der Medizinischen Doktorwürde
an der Christian-Albrechts-Universität Kiel

vorgelegt von

Josef Scholz

approbierter Arzt
Rendsburg.

Kiel 1938

Buchdruckerei Karl J. Rößler, Kiel, Brunswiker Straße 59.

Nr. 2
Rektoratsjahr 1938/39.
1. Berichterstatter:
Prof. Dr. Wanke
2. Berichterstatter:
Prof. Dr. Vonkennel
zum Druck genehmigt:
Prof. Dr. Löhr
Dekan.

Die Möglichkeiten der Hautcarcinombehandlung sind sehr zahlreich, wenn sich auch in Zukunft sicher nur wenige, erfolgversprechende Behandlungsarten herauskristallisieren werden. Die Behandlung der Hautcarcinome liegt gegenüber der Behandlung anderer Carcinome von jeher im Vorteil, weil das Hautcarcinom meist leicht zugänglich ist, und manche Formen ein relativ gutartiges Verhalten zeigen. Unter den üblichen Verfahren der Carcinombehandlung sind folgende zu nennen:

1. Die Aetz- und Kohlensäureschneebehandlung. Letztere wird zur Zeit wieder an der hiesigen Hautklinik geübt.
2. Die chirurgische Behandlung.
3. Die Strahlenbehandlung
   a) mit Röntgenstrahlen,
   b) mit Radiumstrahlen.
4. Die Kombination von Strahlenbehandlung mit der chirurgischen Behandlung.

Der Chirurg geht mit dem Messer oder heute vielfach mittels der Elektrotomie und der Elektrokoagulation den Tumor an und kann, wie in der Literatur angegeben ist, Erfolge bis zu 80% erzielen. Das operative Vorgehen hat in dem raschen und für die Umgebung schonenden Entfernen des kranken Gewebes seine Vorteile. Wir wollen aber nicht nur eine Entfernung des Tumors, sondern auch ein möglichst gutes kosmetisches Resultat erstreben. Die kosmetischen Erfolge sind vielfach sehr mangelhaft. Oft läßt sich eine Verstümmelung nicht vermeiden. Gerade dieser Punkt ist es, der neben den übrigen guten Heilungsaussichten immer mehr auf die Strahlenbehandlung hinlenkt. Die Narbenbildung ist nach der Bestrahlungstherapie unvergleichlich besser und kosmetisch günstiger, so daß die Strahlentherapie immer mehr Eingang findet oder zumindest in gewissen Fällen mit der chirurgischen Behandlung kombiniert wird.

Die Anwendung der Röntgenstrahlen in der Behandlung der Hautcarcinome ist im Abnehmen begriffen, jedenfalls was die bisherige Fern-Abstands-Röntgenbehandlung betrifft. Früher wurden auch an der Chirurgischen Klinik die Hautcarcinome mit Röntgenstrahlen behandelt. Im ganzen waren die Erfolge jedoch nicht sehr befriedigend. Um eine restlose Beseitigung der Hauttumoren zu erreichen, mußten meistens ziemlich hohe r-Dosen gegeben werden. Hierbei war, wenn mit den Werten der üblichen Fern-Abstands-Behandlung bestrahlt wurde, oft eine sehr große Raumdosis mit in Kauf zu nehmen. Es wurde versucht, durch Herabsetzung der Spannung und Verringerung des Abstandes die Tiefenwirkung zu vermindern. Die Erfolge dieser

Behandlung waren jedoch letzten Endes auch nicht zufriedenstellend. Es wurde nach einem Verfahren gesucht, das bei geringster Tiefenwirkung und damit Vermeidung der Schädigung gesunden Gewebes größte Strahlenmengen an den Tumor heranzubringen gestattet. Die Radiumbehandlung gibt derartige Möglichkeit. Deshalb ist die Klinik zur Radiumbehandlung der Hautcarcinome übergegangen.

Unter den radioaktiven Substanzen, die in der Therapie Verwendung finden, sind vor allem diejenigen der Uranradiumreihe und der Thoriumreihe zu nennen. Das Radium selbst und das Mesothor gehören zu den langlebigen Substanzen mit hohen Halbwertzeiten (1700 und 6,3 Jahre), erleiden also während der üblichen Behandlungszeiten keine praktische Einbuße an Strahlenintensität. Dementgegen stehen die kurzlebigen Substanzen beider Reihen mit einer Halbwertszeit von nur wenigen Tagen, das Radon oder die Radiumemanation und das Thor X. Diese Kurzlebigkeit gibt therapeutische Möglichkeiten insofern, als man diese Substanzen in genau zu bestimmender Dosis auf oder in den Tumor bringen und dort bis zum Aufhören der Wirkung belassen kann. Es können Radonröhrchen oder Thor X-Stäbchen bei der intratumoralen Behandlung zum Spicken der Geschwülste benutzt werden, ohne daß man sie nach einer bestimmten Zeit zu entfernen braucht, um die Strahlenwirkung zu unterbrechen, denn diese erlischt von selbst. Beschränkt ist diese Methode auf die Institute, die mit Apparaten zur Herstellung der kurzlebigen Substanzen ausgerüstet sind.

Die Wirkung der radioaktiven Substanzen beruht auf ihrer Fähigkeit, durch eigenen Zerfall Energien abzugeben, die in Form von verschiedenen Strahlen frei werden. Die Alpha- und die Betastrahlen sind positiv bezw. negativ geladene Korpuskularstrahlen. Die Alphastrahlen spielen in der Therapie kaum eine wesentliche Rolle. Sie haben eine geringe Reichweite und werden schon durch weniger dichte Medien in dünner Schicht absorbiert. Die Betastrahlen sind bedeutungsvoller, wenn auch ihr Durchdringungsvermögen noch sehr gering ist. Sie werden durch 0,1 mm Silber zu 40%, durch 2 mm Silber zu 100% absorbiert. Ein großer Teil der Betastrahlen kann demnach nicht einmal die Wand der üblichen Radiumträger durchdringen.

Simpson gibt etwas andere Zahlen an. Nach ihm werden Betastrahlen durch 0,1 mm Silber zu 50%, und durch 1 mm Silber schon zu 100% absorbiert. Da aber die Betastrahlen eine ausgesprochene Wirkung auf lebendes Gewebe haben, indem sie dieses zerstören und Nekrosen hervorrufen, ist eine gewisse Beta-Strahlung erwünscht, um ein rascheres und ergiebigeres Einschmelzen der Tumoren zu erreichen. Die Tiefenwirkung ist, wie gesagt, nicht sehr groß. Durch 6—8 mm Körpergewebe wird die Betastrahlung ebenfalls vollkommen absorbiert. Zahlenmäßig macht die Betastrahlung aber 90% der gesamten wirksamen Strahlenmenge aus, so daß verständlich ist, warum ihre Gewebswirkung wenigstens in eingeschränktem Maße ausgenutzt werden soll. Da ohne jede Filterung die Wirkung der Betastrahlen unerwünscht heftig sein kann, hat

Failla Goldröhrchen von einer Wanddicke von 0,2 — 0,3 mm konstruiert, die noch von einem Teil der Betastrahlen durchdrungen werden. Failla beschickt diese Goldröhrchen mit Radon. Analog dazu hat Halberstaedter diese Methode modifiziert und entsprechende Goldfilter für die Thor-X-Stäbchen benutzt. Besonders erfolgreich soll diese Methode bei der intratumoralen Behandlung sein.

In der Hauptsache wird aber die Gamma-Strahlung therapeutisch ausgenutzt. Sie besteht in einer Wellenstrahlung ähnlich den Röntgenstrahlen, nur daß die Gammastrahlen bedeutend kurzwelliger und härter sind. Mit genügend gefilterten, harten Strahlen kann man bei genügendem Abstand beträchtliche Tiefenwirkungen erzielen. Zum Zwecke besondererer Tiefenwirkung ist die sogenannte Radiumkanone entstanden, die mit 1 — 2 g Radium geladen ist. In unseren Fällen handelt es sich aber um relativ oberflächliche Herde, die mit geringeren Mitteln anzugehen sind. Da, wo eine gewisse Tiefenwirkung erzielt werden soll, erreicht man dies durch Bau von Abstandsmoulagen.

Eine wichtige Rolle bei der Radiumbestrahlung spielt die Dosierungsfrage. Die Strahlenintensität ist abhängig vom Präparat, von seiner Konzentration, vom Strahlenträger, vom Abstand und von der Dauer der Einwirkung. Unter den verschiedenen, meist sehr komplizierten Meßverfahren hat sich das von dem Institut Holthusen angegebene photometrische Dosierungsverfahren bewährt, weil es mit verhältnismäßig einfachen Mitteln durchzuführen ist. Im Prinzip beruht es darauf, daß von einem Standardpräparat mit bekannter Strahlenintensität in einem bestimmten Abstand und einem bestimmten Feld und von dem zu messenden Präparat bzw. von der Moulage unter ganz gleichen Bedingungen photographische Filme bestrahlt und entwickelt werden. Durch Vergleich der Schwärzung mehrerer, verschieden lang belichteter Filme lassen sich ziemlich genaue Rückschlüsse auf die Intensität und die Gleichmäßigkeit der Verteilung der Raumdosis machen. In unserer Klinik hat man sich hauptsächlich an die von Holthusen-Hamann angegebene Tabelle gehalten, die die Dosierung bei einigen typischen Radiumbehandlungen angibt. Ich lasse einen Auszug aus dieser Tabelle, soweit sie die Hautcarcinome betrifft, folgen. (Siehe Tabelle I.)

Die Genauigkeit der Dosierung und die Verteilung der Radiumträger über dem Feld ist von größter Wichtigkeit für den Behandlungserfolg. Es ist bekannt, daß das Geschwulstgewebe strahlenempfindlicher ist als das gesunde Gewebe. Das gesunde Gewebe wird aber schließlich auch einen Grenzwert für die Strahlenerträglichkeit besitzen. Es kommt nun darauf an, dem kranken Gewebe soviel Strahlen zukommen zu lassen, daß es zerstört wird, daß andererseits das umgebende gesunde Gewebe möglichst geschont wird. Das Geschwulstbett darf in seiner Regenerationsfähigkeit nicht beeinträchtigt werden, denn von da geht die Heilung aus, von da wird das schwindende Tumorgewebe durch Narbengewebe ersetzt.

Bei der Behandlung der Hautcarcinome in der Chirurgischen Klinik wurde sowohl die direkte Bestrahlung der Geschwulst mit den

Radiumträgern im Kontaktverfahren bei oberflächlichen Tumoren als auch die indirekte mit Abstandsmoulagen bei größeren und tiefer reichenden Geschwülsten angewandt. Als Material zum Bau der Moulagen wurde hauptsächlich Wachs, Stentsmasse oder Filz benutzt. Durchschnittlich ergab sich ein Abstand von 3 — 5 cm. Erforderlichenfalls wurde die Umgebung in entsprechender Weise mit Blei abgeschirmt.

Das jetzt näher zu besprechende Material umfaßt alle in der Zeit vom Januar 1934 bis November 1937 hier mit Radium behandelten Hautcarcinome. Selbstverständlich scheiden alle metastatisch entstandenen Hautcarcinome aus der Betrachtung aus. Deren Behandlung ist von der Art und dem Sitz des Primärtumors abhängig.

Die Hautcarcinome selbst zeigen je nach ihrem histologischen Bau ein besonderes Verhalten bezüglich ihres Wachstums, ihrer Neigung zur Metastasenbildung und ihrer Ansprechbarkeit auf die Therapie. Am gutartigsten sind bekanntlich die Basalzellencarcinome. Sie zeigen langsames Wachstum und höchst selten Metastasenbildung. Die Stachelzellencarcinome sind wesentlich bösartiger im Wachstum und der Therapie weniger zugänglich. Zwischen beiden Formen liegt das gemischtzellige Carcinom mit wechselnder Beeinflußbarkeit. Als sehr bösartig, rasch infiltrierend wachsend und frühzeitig Metastasen setzend gilt das Naevocarcinom.

Hervorzuheben ist, daß schon anderweitig chirurgisch oder durch Bestrahlung vorbehandelte Carcinome sowie Rezidive ein schlechteres Heilungsergebnis haben als erstmalig in Behandlung kommende Tumoren. Ebenso haben Carcinome, die in krankhaft veränderter Haut als Röntgencarcinome, Lupuscarcinome oder auf Grund anderer chronischer Hautreize entstehende Carcinome wachsen, eine sehr viel geringere Heilungstendenz und größere Rezidivneigung. In diesen Fällen wird auch nach Beseitigung des Tumors die Grundursache, nämlich die kranke, geschädigte Haut, weiter bestehen bleiben. In unserem Krankenmaterial sind Lupus- und Röntgencarcinome nicht beobachtet worden.

In der Hauptsache konnte nur die primäre Heilungsziffer festgestellt werden, weil ein großer Teil der Fälle im Jahre 1936 und 1937 erstmalig behandelt worden ist, so daß die Beobachtungszeit für die Beurteilung der Dauerheilung nicht ausreicht.

Im ganzen sind 46 Hautcarcinome mit Radium behandelt worden. Eine Auslese nach der Schwere der Erkrankung fand nicht statt. Es sind sowohl primär zur Bestrahlung gekommene als auch schon operativ oder mit Strahlen vorbehandelte Carcinome in den Zahlen enthalten. Leider konnte nur in den wenigsten Fällen das Tumorgewebe histologisch untersucht werden, weil bei einwandfrei feststehender, klinischer Diagnose keine Probeexcision vorgenommen wurde. Ein Fall mit einem bösartigen Tumor am rechten Oberam sah klinisch wie ein Sarkom aus, obwohl ein Carcinom nicht ausgeschlossen werden konnte, weil eine Probeexcision abgelehnt wurde. Von den 46 zur Bestrahlung ge-

Dosen bei einigen typischen Radiumbehandlungen.

Tabelle nach Holthusen-Hamann.

Krankheit	Behandlungsmethode		Dosis r	Dosis mcw	Dosis mgeh	Behandlungsdauer	Intensität r/Min.	Verwendete Radiummenge mg
Hautcarcinom	Moulagenbehandlung	a) Nahmoulage 0,5 bis 1,0 cm Abstand. Feldgröße 10-100 qcm	5000	10-130	1330-17300	5 Tage	0,70	11-144
		b) Abstandsmoulage 3 cm Abstand. Feldgröße 100 qcm.	4500	210	28000	5 Tage	0,63	233
Lippencarcinom		Nahmoulage 0,5 cm Abstand Feldgröße ca. 15 qcm.	7000	10,5	1400	72 Std. in 5 Tagen	1,60	20
Kleine Hautcarcinome besonderer Lokalisation. (Augenlid u.a.)	Spickung	Volumen 1-10 ccm	Mittelwert 9000	2-10	266-1330	5 Tage	1,25	2-11

Tabelle I.

kommenen Patienten sind 6 verschollen, d.h. bei diesen ist auch das primäre Heilungsergebnis nicht festzustellen. Es bleiben also noch 40 Fälle übrig, die ich in einer tabellarischen Uebersicht vorführe. (Siehe Tabelle II.)

Tabelle II.

Lokalisation	Gesamtzahl der Fälle	Primär symptomfrei
Stirn	1	1
Wange	3	3
Nase	10	10
Ohr	3	1
Augenlid	5	5
Kopf	2	2
Schläfe	3	3
Lippen	9	7
Extremitäten	1	1
Penis	3	2
zusammen	40	35 = 87,5%

Wir ersehen aus dieser Uebersicht, daß von den 40 Fällen, die ohne besondere Auslese mit Radium behandelt worden sind, 35 zur primären Heilung kamen. Das ergibt eine Heilungsziffer von 87,5%. Der häufigste Sitz der Carcinome ist die Nase und die Lippe. Dann folgen in der Häufigkeit die Wange, Schläfe, das Ohr usw. Die Extremitäten und der Stamm spielen eine untergeordnete Rolle. Aus der Zahl der 40 Fälle konnte das Schicksal von 36 Patienten weiterverfolgt werden. 5 Patienten sind an ihrem Carcinom gestorben. 3 Patienten sind nach ihrer Heilung an interkurrenten Erkrankungen zugrunde gegangen. 2 Kranke befinden sich mit Rezidiven noch in Behandlung. 26 Fälle sind jetzt noch symptomfrei. Bei 12 Patienten liegt die Heilung zwischen 2 und 4 Jahren zurück, bei den übrigen 14 unter 2 Jahren.

In der Gesamtzahl der Radiumbehandelten haben wir also eine primäre Heilung von 87,5% erreicht. Trennt man die primär hier zur Bestrahlung gekommenen Carcinome von den schon vorbehandelten, so wird bei ersteren eine primäre Heilungsziffer von 88,45%, bei letzteren eine von 85,7% erzielt.

In nachstehender Tabelle habe ich eine Einteilung der vorbehandelten Fälle nach Art der Vorbehandlung und nach der Wirkung der jetzigen Behandlung vorgenommen.

Wie an anderen Instituten ist auch hier die Erfahrung gemacht worden, daß eine vorausgegangene erfolglose oder ungenügende Erst-

Tabelle III.

Art der Vorbehandlung	Zahl der Fälle	Primär geheil	Rez. oder ungeheilt	nach 1-4 J. symptomfrei
Chirurgisch	5	4	1	4
Strahlen	3	2	1	2
kombiniert	4	4	1	2
CO_2 - Schnee und andere Behandlung	2	2	—	1
zusammen:	14	12	3	9

behandlung die Heilungsaussicht wesentlich verschlechtert. Halberstaedter und Simons haben den Satz ausgesprochen, daß eine unzweckmäßige Bestrahlung ebenso schlecht sei wie eine mangelhaft ausgeführte Operation. Es kommt also immer auf die Erstbehandlung an, wenn auch Rezidive nicht immer zu vermeiden sein werden und vorgeschrittene Fälle nicht immer heilbar sein werden. Bei den vorbehandelten Carcinomfällen muß man berücksichtigen, daß das Tumorbett durch Operation oder Bestrahlung schon in ungünstigem Sinne beeinflußt ist, und daß eine weitere Bestrahlung nicht wie bei der Erstbehandlung rücksichtslos folgen kann. Nur bei unterdosiert Erstbehandelten ist die Schädigung des Tumorbettes so gering, daß sie außer acht gelassen werden kann.

Die Vorteile der Strahlenbehandlung insbesondere mit Radiumstrahlen liegen in dem ausgezeichneten kosmetischen Resultat. Es entstehen meist weiche, zarte, unempfindliche und unauffällige Narben, wie sie durch andere Behandlungsmethoden bei weitem nicht zu erreichen sind.

Da die Hautcarcinome besonders häufig im Gesicht ihren Sitz haben, ist die Kosmetik besonders zu beachten. Noch wichtiger aber ist die Funktion einzelner Organe, die durch schlechte Narbenbildung nicht gestört werden darf. Ich denke da an die Augenlider, die im Falle einer Ektropiumbildung zu einer Gefährdung des Auges führen können. Auch hier müssen wir den durch Radiumbestrahlung entstandenen Narben das beste Zeugnis ausstellen. Gute Erfahrungen sind auch mit Peniscarcinomen im Gegensatz zu den Angaben anderer Autoren gemacht worden. In Behandlung sind 3 Peniscarcinome genommen worden, die schon eine recht beträchtliche Ausdehnung gewonnen hatten. Ein Fall mit ausgedehnten Drüsenmetastasen ist zugrunde gegangen, während 2 Fälle absolut geheilt sind, und zwar ein Patient seit einem Jahr, ein anderer seit 4 Jahren. Auch hier imponiert die außerordentlich zarte und weiche Narbenbildung und die Beschwerdefreiheit der Patienten. Dagegen ist die Radiumbehandlung der Ohrmuschelcarcinome gar nicht zufriedenstellend. Es tritt meist frühzeitig eine Beteiligung des Knorpels ein, wodurch die Heilungsaussichten sehr viel schlechter werden. Es mag auch

sein, daß der Knorpel auf die Bestrahlung enorm leicht mit Nekrosenbildung reagiert. Jedenfalls ist von 3 Ohrmuschelcarcinomen nur ein einziges primär durch Radiumbestrahlung geheilt worden, das aber nach kurzer Zeit wieder rezidivierte. Ein Patient ist an seinem Carcinom mit Metastasenbildung gestorben, 2 Patienten mußten wegen Fortschreiten des Prozesses und starker Knorpelbeteiligung noch operativ mit Excision bzw. Amputation der Ohrmuschel behandelt werden. Es ist in der hiesigen Klinik also kein Ohrmuschelcarcinom endgültig mit Radium geheilt worden. Abgesehen von diesen besonderen Fällen haben wir jedoch den Eindruck gewonnen, daß die Hautcarcinome, solange sie auf die oberflächlichen Schichten der Haut beschränkt sind, so gut wie stets mit Radium heilbar sind. Die wenigen radiorefraktären Fälle bilden dann eine Indikation für chirurgisches Eingreifen. Es sollte aber immer erst die Strahlentherapie versucht werden, zumindest wird man eine Verkleinerung des Tumors erreichen können, so daß der chirurgische Eingriff nicht mehr so ausgedehnt vorgenommen zu werden braucht. Musger, Miescher, Böhmer und Langer äußern sich dagegen sehr befriedigend über die kombinierte Behandlung, indem sie teils die Elektrotomie, teils die Elektrokoagulation in Verbindung mit der Radiumbestrahlung anwenden. Im Zusammenhang damit möchte ich einige in der Literatur angegebene Heilungsziffern der verschiedenen Behandlungsmethoden anführen. Higgins erzielt mit operativer Behandlung und intensiver Röntgennachbestrahlung eine Heilungsziffer von 88,56%. Stevens will mit Koagulation und Röntgennachbestrahlung sogar 100% Heilung erreichen. Miescher hat durch Kombination von Operation mit Bestrahlung 94,5% Basalzellencarcinome und 80,5% Stachelzellencarcinome geheilt. Musger verbindet die Elektrotomie mit der Radiumbehandlung. Er gibt an, daß dadurch die Heilungszeit wesentlich verkürzt würde. Außerdem würde die Elektrotomie die kleinsten Lymph- und Blutgefäße verschließen, so daß einer Keimverschleppung eine Barriere gezogen würde. Musger zieht die Elektrotomie der Koagulation vor, wie es auch Böhmer und Langer tun. Die kosmetischen Resultate sollen ebenfalls gut sein.

Nun seien einige Erfolgszahlen nach reiner Röntgenbestrahlung genannt. Mit einzeitiger Intensivbestrahlung hat Coste 97% Heilung nach 4 Jahren, Mc. Kee 94 — 96% Dauerheilung erreicht. Nach fraktionierter Bestrahlung sind Heilungsergebnisse von Grier angegeben. Unter 316 unvorbehandelten Carcinomen traten nur 8 Rezidive auf, von denen 4 nach weiterer Bestrahlung ebenfalls abheilten.

Diese außerordentlichen Ergebnisse können wir nach unseren Erfahrungen mit der Röntgentherapie bei Hautcarcinomen nicht bestätigen.

Die Angaben in der Literatur über die Erfolge nach Radiumbehandlung dagegen liegen in der Mehrzahl in der Nähe unserer Werte. Halberstaedter und Simons geben eine primäre Heilung unvorbehandelter Fälle in 93,1% an, bei schon vorbehandelten Fällen 69,3%. Getrennt davon werden die infiltrierend wachsenden Tumoren

geführt, von denen 60,8 % der Unvorbehandelten und 29,1 % der Vorbehandelten geheilt wurden. Wird das Ergebnis beider Gruppen zusammengezogen, so resultiert eine primäre Heilung von 64,8 %.

Dautwitz wendet die fraktionierte Kontaktbehandlung an, wobei er auf die Ausnutzung der Beta-Strahlen großen Wert legt. Er hat bei nicht vorbehandelten Carcinomen eine Heilung von 88,9 %, bei vorbehandelten eine Heilung von 62,8 % erreicht. Nach dreijähriger Beobachtung betrugen die Heilungsziffern 70,4 bzw. 50 %, nach 5 bis 15 Jahren 39,8 bzw. 19,2 %. Dautwitz lehnt chirurgische Vorbehandlung ab. Die Beta-Strahlen würden die Entfernung des kranken Gewebes viel schonender besorgen. Filter werden nur bei Tiefenbestrahlung vorgeschaltet.

Schreiner gibt Dauerheilungen von 75 % bei Basalzellencarcinomen und von 78 % bei Lippencarcinomen an.

Daland hat seine Statistik nach Frühfällen und nach fortgeschrittenen Fällen aufgebaut. Im ersten Falle hat er eine Dauerheilung von 81 %, im anderen Falle von 38,4 % erreicht.

Immer wieder ist festzustellen, daß die Ergebnisse von der Vorbehandlung oder von dem Fortgeschrittensein des Wachstums abhängig ist.

Arzt und Fuhs haben bei 368 mit Radium behandelten Fällen eine Dauerheilung nach 5 Jahren von 75 % festgestellt. Bei Lippencarcinomen belief sich die Ziffer auf 72 %.

Magnussen und Wolfgang haben von 1512 rein radiologisch behandelten Hautcarcinomen 69,1 % geheilt. Sie geben an, daß kleine, oberflächliche Tumoren zu 95 %, dagegen infiltrierend wachsende nur zu 30 % heilbar seien.

Wir haben also sowohl auf Grund der selbstbeobachteten Fälle als auch auf Grund der Angaben in der Literatur gesehen, daß mit der Radiumbehandlung der Hautcarcinome gute Leistungen zu erzielen sind. Trotzdem läßt folgende Ueberlegung noch gewisse Schwierigkeiten der Radiumbehandlung erkennen.

Bei der Radiumstrahlung handelt es sich ja bekanntlich um eine Zentralstrahlung. Um eine Richtwirkung zu bekommen, d. h. die Strahlen vom gesunden Gewebe abzuhalten und nur auf die engere Umgebung der Geschwulst einwirken zu lassen, muß in einer Reihe von Fällen ein großer Teil der Strahlen vernichtet werden. Zu diesem Zwecke ist eine Abschirmung der Umgebung mit Bleischichten bis zu 2,5 cm Dicke vorzunehmen. Ein Moulagenbau mit derartigen Abschirmungen ist aber schwierig und für manche Zwecke z. B. für Körperhöhlen überhaupt nicht durchführbar. Es kommt bei Bestrahlungen z. B. im Munde immer zu erheblicher Mitbeteiligung des gesunden Gewebes an der Bestrahlungsreaktion. Schon der einfache Moulagenbau an sich ist infolge des dazu erforderlichen Aufwandes an Zeit und der zu überwindenden technischen Schwierigkeiten ein gewisser Nachteil der Radiumbehandlung.

Ferner spielt der Zeitfaktor eine wesentliche Rolle. Bei der Moulagenfernbestrahlung mit einem Abstand von durchschnittlich 4 cm ist mit Bestrahlungszeiten von 5 Tagen zu rechnen. Der Patient muß während dieser Zeit in die Klinik aufgenommen werden. Andererseits ist der Radiumbestand aber begrenzt, die Bestrahlung kann deshalb nur für Einzelfälle in Frage kommen. Für die Behandlung eines großen Krankenmaterials ergeben sich daraus zweifellos technische Schwierigkeiten.

Hinzu kommt, daß das dauernde Arbeiten mit den Radiumpräparaten eine Gefahr für den Arzt darstellt. Der Strahlenschutz ist für den Arzt und das Bedienungspersonal bei dem Bau der Moulagen, auch bei den besten Schutzeinrichtungen, als nicht ausreichend anzusehen. Wenn trotzdem die Behandlung mit Radium durchgeführt worden ist, so liegt es daran, daß eine bessere Methode nicht vorhanden ist, oder wir können sagen, vorhanden war. Wir werden sehen, daß eine neue, schon mehrfach erprobte Röntgenbestrahlungstechnik diese Mängel nicht aufweist. Bei der Röntgennahbestrahlung nach Chaoul wird versucht, die physikalisch-technischen Bedingungen der Strahlenapplikation von Röntgenstrahlen denen der Radiumstrahlen anzugleichen. Der Abstand wird verringert und zwar bis auf 3 — 5 cm, die Feldgröße wird verkleinert, die Strahlen sind gerichtet. Es werden dann allerdings im Gegensatz zu den harten Gammastrahlen relativ weiche Strahlen bei niedrigen Spannungen angewandt. Dadurch wird ein rascher Abfall der Strahlenintensität der Tiefe zu, also eine gute Oberflächenwirkung erzielt.

Im Hinblick auf die oben genannten Nachteile der Radiumbehandlung seien hier die Vorteile dieser Behandlungsart angeführt:

1. Die Röntgennahbestrahlung bietet die Möglichkeit einer exakten Richt- und einer willkürlich variablen Tiefenwirkung. Das gesunde Gewebe der Umgebung wird damit weitgehend geschont, obwohl die Herddosis wesentlich erhöht werden kann.

2. Die Handhabung der Apparatur ist sehr bequem.

3. Der Zeitfaktor der Bestrahlung ist sehr günstig. Es wird durchschnittlich nur 3 — 5 Minuten täglich bestrahlt. Die Bestrahlungen können infolgedessen ambulant durchgeführt werden. Für die Träger der Sozialversicherung bedeutet dies eine wesentliche Kostenersparnis.

4. Der Strahlenschutz ist bei dieser Behandlung für die Umgebung ein vollkommener.

Es liegen schon recht beachtliche Ergebnisse der Röntgennahbestrahlungsmethode aus verschiedenen in- und ausländischen Instituten vor. Chaoul selbst gibt in einer neueren Arbeit ausgezeichnete Ergebnisse an. Er hat mit seiner Nahbestrahlungsmethode 171 Hautcarcinome behandelt und davon 94,7 % primär geheilt. Nach 3 Jahren beläuft sich die Heilungsziffer immer noch auf 85,3 %. Bei den Lippencarcinomen hat er eine primäre Heilung von 92,8 %, nach 3 Jahren von 83,3 % erzielt. Chaoul führt ferner die Ergebnisse anderer Autoren an, die sich seiner Methode bedienen. Liebmann

(Halle) weist eine primäre Heilungsziffer von 96,4%, Liebmann (Rostock) 97,6%, Bode (Breslau) 96,2%, Grüneberg und Feist (Halle) 91,6%, Morison (London) 96,2%, Cardillo (Mailand) 95,7%, Hrabowski (Budapest) sogar 100% auf. Diesen überzeugenden Zahlen gegenüber ist die 23,5%ige Heilung von Spiethoff und Berger als ein Fehlerfolg zu buchen, der wahrscheinlich nicht der Methode zur Last zu legen ist.

Es ist aus diesen Angaben ersichtlich, daß der bisherigen Radiumbehandlung der Hautgeschwülste ein Konkurrent erwachsen ist, der neben der einfachen Art der Anwendung auch ausgezeichnete Erfolge aufzuweisen hat.

Jetzt seien die in der Chirurgischen Klinik mit Radium behandelten Fälle im einzelnen angeführt.

Fall 1. Dora K. 49 Jahre alt.
Seit März 1933 gerötete, verhärtete, unempfindliche Stellen an der Oberlippe.
Diagnose: Cancroid an der linken Oberlippe. Größe $^1/_2$ mal $^1/_2$ cm.
Behandlung: Beginn am 4.1.1934.
Radium: 20 mg, direkt, Dauer: 24 Std. Ges.-Dos. 480 mgeh.
Erfolg gut.
30.1.38: Rezidivfrei geheilt.

Fall 2. Heinrich K. 58 J. alt.
Seit 1932 Warze an der Nase, die allmählich geschwürig wurde. Im Nov. 1933 vom Arzt excidiert, hiernach bestrahlt. Jetzt Rezidiv.
Befund: Erbsgroßes Geschwür mit wallartigen Rändern.
Behandlung: Beginn am 7.5.1934.
Radium 20 mg direkt. Dauer 24 Std. Ges.-Dos. 480 mgeh.
Primäre Heilung.
1936 Rezidiv. Erneute Bestrahlung.
Laut Bericht der Angehörigen ist der Pat. am 23.3.1937 an einem Kieferkrebs gestorben, der mit der Nasenerkrankung nicht in Zusammenhang gestanden haben soll. Wir nehmen an, daß es sich in diesem Fall wohl um Drüsenmetastasen gehandelt hat, und daß die Todesursache auf den Nasenkrebs zurückzuführen ist.

Fall 3. Joachim H., 82 Jahre alt.
Seit Mai 1934 langsam wachsende Verdickung auf der Nase. Im Herbst 1934 Excision. (Histologisch Basalzellencarcinom.) In der Narbe hat sich ein neues Knötchen gebildet.
Befund: Erbsgroßes Knötchen in der Operationsnarbe an der Nasenspitze.
Diagnose: Rezidiv eines operierten Cancroids der Nasenspitze.
Behandlung: Beginn 10.11.1934.
Radium 20 mg direkt. Dauer 24 Std. Ges.-Dos. 480 mgeh.

Primäre Heilung.
Februar 1938: Rezidivfrei geheilt.

Fall 4. Anna M., 69 Jahre alt.
Seit etwa 1925 kleines Geschwür unterhalb des linken Auges. Während der letzten Jahre außerhalb 4 mal operiert, zuletzt im Okt. 1934. Einmal radiumbestrahlt. Pat. kommt jetzt zur Radiumnachbestrahlung.
Befund: Unterhalb des linken Auges eine 3 — 4 cm lange reaktionslose Narbe. In der Narbe und in der Umgebung kleine sagokornartige Knötchen.
Diagnose: Cancroidrezidiv nach Operation.
Behandlung: Beginn 26.2.1935.
Radium 10 mg direkt. Dauer 16 Std. Ges.-Dos. 160 mgeh. Primäre Heilung.
Im Juli 1936 kommt Pat. mit kleinen Hautdefekten im linken Angenwinkel wieder. Diese kleinen Stellen werden operativ entfernt.
Jetzt ist die Pat. nicht mehr aufzufinden, weshalb der weitere Verlauf nicht zu verfolgen ist.

Fall 5. Richard Pr., 70 Jahre alt.
1928 Bläschen an der Oberlippe. Nach Bestrahlung Besserung.
1930 wieder Bläschen. Nach Kohlensäureschneebehandlung Besserung.
1932 Carcinomulkus an der Oberlippe rechts. Radiumbestrahlung mit 2000 mgeh. Heilung.
Jetztseit 4 — 6 Wochen kleiner Schorf an der Oberlippe und schmerzhafte Rötung unter der Nase.
Da es sich möglicherweise um ein Rezidiv handelt, wird am 15.5.1935 eine erneute Radiumbestrahlung ausgeführt.
Radium: 20 mg, Dauer 48 Std. Ges.-Dos. 960 mgeh.
Im November 1935 Ekzem des ganzen Gesichtes. Oberlippenhaut etwas atrophisch, aber ohne Anzeichen eines Rezidivs. Keine Drüsen.
Jetzt ist der Pat. nicht aufzufinden.

Fall 6. Friedrich K., 72 Jahre alt.
1932 im linken Nasenaugenwinkel kleine Warze. Langsames Wachstum und Blutungsneigung. Jetzt vom Arzt hierher geschickt.
Befund: Auf der Nase im linken Nasenaugenwinkel gut fünfmarkstückgroßes, mit Blutkrusten bedecktes, schmerzloses Geschwür. Der ganze Nasenrücken ist knollig verdickt. Am linken Unterkieferwinkel bohnengroße Drüse.
Behandlung: Beginn am 17.5.1935.
Radium: 50 mg, Moulage, Dauer 36 Std. Ges.-Dos. 1800 mgeh. Abdeckung des Auges durch Blei.
Am 5.11.35 kommt der Pat. wegen einer Cystitis wieder zur Aufnahme. Das Ulcus ist fast abgeheilt und zeigt ein gutes Aussehen.

Am 12.11.35 tritt plötzlich der Exitus letalis an Kreislaufinsuffizienz ein.

Fall 7. Georg W., 89 Jahre alt.
Etwa in den Jahren 1928—29 Eiterung am linken Ohr. Anfangs mit Salben, später mit Radium behandelt. Besserung. Am 4.6.1935 Radiumbehandlung eines Cancroids an der linken Ohrmuschel.
Radium: 20 mg, Dauer 24 Std., Ges.-Dos. 480 mgeh.
Im August 1935 trat eine Schwellung am linken Unterkiefer auf. Es wurde eine Drüse exstirpiert.
Im Januar und Februar 1936 entstand eine Schwellung und Verhärtung der linken Gesichtshälfte. Röntgenbestrahlung.
Am 1.7.36 ist der Patient an seinem Carcinom mit Metastasenbildung zugrundegegangen.

Fall 8. Robert Sch. 86 Jahre alt.
Derbe prominierende Schwellung an der linken Wange.
Diagnose: Wangencarcinom.
Behandlung: Beginn am 22.6.35. Radium: 40 mg, Abstand 3 cm, Dauer: 75 Std., Ges.-Dos. 3000 mgeh.
Juli 1935: Erfolg ausgezeichnet. Tnmor restlos verschwunden. Jetzt ist der Patient nicht aufzufinden.

Fall 9. Fritz Br., 71 Jahre alt.
Schon vor 20 Jahren an linker Wange Basalzellencarcinom, das operativ entfernt und mit Röntgenstrahlen nachbestrahlt worden ist. Jetzt neue Geschwürsbildung.
Befund: Auf der linken Wange markstückgroßes, mit gelber Sekretborke bedecktes Geschwür. Ränder wenig erhaben. Umgebung gerötet und mit der Unterlage verwachsen. Keine Drüsenmetastasen.
Diagnose: Cancroid der linken Wange. Rezidiv.
Behandlung: Beginn am 12.8.1935. Radium: 40 mg, Abstand 3 cm. Dauer 72 Std. Ges.-Dos. 2880 mgeh.
Heilung nach der Behandlung.
27.1.1928 trockene, zarte Narbe, deren Umgebung stellenweise leicht gerötet ist. Keine Drüsenmetastasen.

Fall 10. Heinrich K.
Seit etwa 1931 kleines Geschwür am linken äußeren Augenwinkel, das keine Heilungsneigung zeigte. 1931 hier bestrahlt. Nach Besserung trat nun wieder ein neues Geschwür auf.
Befund: Im äußeren Augenwinkel links kleines Ulkus von Stecknadelkopfgröße. Leichte Rötung.
Diagnose: Cancroid.
Behandlung: Beginn am 9.8.1935, Radium 10 mg direkt, Dauer 44 Std. Ges.-Dos. 440 mgeh. Zum Schutz des Auges Bleiprothese. Heilung des Cancroids.
4.2.1938 zarte, weiche Narbe im linken Augenwinkel. Das Unterlid ist etwas geschrumpft. Der Lidspalt ist dadurch etwas kleiner geworden. Befinden gut. Keine Metastasen.

Fall 11. August W., 57 Jahre alt.
Schon während des Krieges kleine entzündliche Stelle an der linken Schläfe. Vor 4 Jahren ist diese Stelle geschwürig geworden. Nach Behandlung in der Hautklinik keine Besserung.
Befund: An linker Schläfe talergroßes Ulcus mit wallartigen Rändern, Grund schmierig belegt, Umgebung gerötet.
Diagnose: Hautcarcinom.
Behandlung: Beginn am 15.8.1935. Radium 40 mg, Abstand 4 cm, Dauer 120 Std. Ges.-Dos. 4800 mgeh.
10.3.36: Glatte Narbe. Am Rand leichte Teleangiektasien. In der Mitte etwas goldgelber Schorf.
15.9.36: Glatte Narbe. In der Mitte noch etwas Borkenbelag.
17.1.37: Narbe glatt und sauber.
4.2.1938: Glatte, zarte, reizlose Narbe. Keine Drüsen fühlbar.
(Siehe Abbildungen 1 — 3.)

Fall 12. Heinrich N., 62 Jahre alt.
Cancroid am linken Augenlid im äußeren Augenwinkel.
Behandlung: Beginn am 15.10.1935. Radium 30 mg direkt, Dauer 16 Std., Ges.-Dos. 480 mgeh.
1.11.35: Sehr starke Hautreaktion an der bestrahlten Stelle.
26.11.35: Reaktion abgeklungen, beginnende Narbenbildung.
28.1.1938: Alles glatt abgeheilt, zarte Narbe, tadelloses Resultat. Keine Drüsen fühlbar.

Fall 13. Gustava R., 69 Jahre alt.
Krankengeschichte nicht auffindbar. Nur Radiumjournal einzusehen.
Diagnose: Cancroid des linken Nasenflügels.
Behandlung: Beginn am 17.10.1935. Radium 10 mg direkt. Dauer 20 Std., Ges.-Dos. 200 mgeh. Glatte Heilung.
Jan. 1938: Narbe zart, unempfindlich. Keine Drüsen fühlbar.

Fall 14. Fritz St., 72 Jahre alt.
1934 an linker Schläfe Schwellung, aus der sich allmählich ein Geschwür entwickelte. Auf der rechten Seite früher dieselbe Erkrankung gehabt, die nach Operation ausheilte. Links ist das Geschwür ebenfalls operativ entfernt worden. Bald trat jedoch ein neues Geschwür auf.
Befund: An der linken Schläfe gut fünfmarkstückgroßes, unregelmäßiges Geschwür mit wallartigen Rändern.
Diagnose: Cancroid der linken Schläfe.
Behandlung: Beginn am 30.10.1935. Radium 50 mg direkt, Dauer 60 Std., Ges.-Dos. 3000 mgeh.
Abheilung des Geschwürs nach der Behandlung.
4.2.1938: glatte, zarte unempfindliche Narbe an der linken Schläfe. Keine Drüsen fühlbar. Guter Allgemeinzustand.
(Siehe Abb. 4 — 5.)

Fall 15. Jürgen B., 81 Jahre alt.
1932 an der Unterlippe links erbsgroßes, warzenartige Ge-

schwulst. Keine Schmerzen. Mitunter Blutung. 1933 ist vom Arzt schon Operation angeraten worden. In den letzten Wochen ist die Geschwulst gewachsen. Pat. ist Pfeifenraucher. Befund: Die ganze Unterlippe mit Ausnahme des rechten Mundwinkels ist im Bereiche der Haut und der Schleimhaut von Tumormassen eingenommen, die in der Mitte zerfallen sind. Am Kieferwinkel mehrere indolente, wenig geschwollene Drüsen.
Diagnose: Lippencarcinom.
Behandlung am 23.11.1935, Radium 70 mg, Abstand 4 cm, Dauer 120 Std. Ges.-Dos. 8400 mgeh.
Gutes Zurückgehen des Tumors nach der Behandlung.
23.5.36: Sehr guter Erfolg. Tumor verschwunden. Narbe etwas eingezogen. Keine Drüsen mehr fühlbar.
4.2.1938: Eingezogene weiche, reizlose Narbe an der Unterlippe mit leichter Verziehung. Keine Beschwerden. Allgemeinzustand gut. Keine Drüsen fühlbar. (Siehe Abb. 6 — 8.)

Fall 16. Nikolai P., 65 Jahre alt.
Seit etwa 1932 am linken Unterlid in der Nähe des inneren Augenwinkels kleines Geschwür. Pat. ist Brillenträger. Es bildete sich langsam eine Geschwulst. Keine Schmerzen.
Befund: Daumennagelgroßes Ulkus am linken Unterlid in Nasennähe.
Behandlung: Beginn am 9.12.1935. Radium 10 mg direkt, Dauer 24 Std. Ges.-Dos. 240 mgeh.
1.2.36 Ulkus abgeheilt, gut epithelisiert, Ränder aber noch etwas derb. Es wird noch eine Nachbestrahlung verabfolgt. Radium 20 mg, Dauer 24 Std. Ges.-Dos. 480 mgeh.
7.2.1938 Glatte Narbe. Durch den Narbenzug ist ein leichtes Ektropium entstanden. Der Pat. wird der Augenklinik zur Nachuntersuchung überwiesen.

Fall 17. Johann H., 59 Jahre alt.
Die Krankengeschichte ist nicht auffindbar. Aufzeichnung des Radiumjournals.
Diagnose: Ausgedehntes Peniscarcinom mit Metastasen in linken Leistendrüsen.
Behandlung: Beginn am 21.12.1935. Radium 60 mg., Moulage mit 2 — 3 cm Abstand. Dauer 72 Std. Ges.-Dos. 4320 mgeh. Operative Entfernung der Leistendrüsen und Röntgennachbestrahlungen, die mehrfach wiederholt werden.
Februar 1938: völlige Beseitigung des Carcinoms.
Resultat gut. Keine erneuten Metastasen mehr nachweisbar.

Fall 18. Georg Sch., 67 Jahre alt.
Krankengeschichte fehlt. Aufzeichnung des Radiumjournals.
Diagnose: Carcinom des linken Mundwinkels.
Behandlung: Beginn am 14.1.1936. Radium 70 mg, Moulage. Dauer 120 Std. Ges.-Dos. 8400 mgeh.

Die diffuse Schwellung der Wange besteht weiter. Nach der Bestrahlung scheint der Tumor in seinem enoralen Anteil zurückgegangen zu sein.
Am 18.4.1936 wurde der Pat. in den Städt. Krankenanstalten Kiel aufgenommen. Es bestand dort an der linken Wange ein großer Defekt. Umgebung infiltriert. Wunde schmierig belegt. Hinter dem linken Ohr wallnußgroße Carcinomknoten. Ausgesprochene Kieferklemme.
Am 25.4.1936 trat der Tod ein.
Sektionsbefund: Carcinom der linken Gesichtshälfte mit Zerstörung der Wange. Keine Metastasen. Bronchopneumonie im rechten Unterlappen. Mesaortitis luica.

Fall 19. Christine P.
Etwa 4 Monate vor der Behandlung bildete sich an der Oberlippe ein Pickel. Selbst eröffnet. Es kam aber kein Eiter. Dann langsames Wachstum bis Bohnengröße. Vor 2 Monaten zum Arzt gegangen. Vor 3 Wochen von dem behandelten Arzt operiert. Pat. wird jetzt zur Bestrahlung hierhier geschickt.
Befund: An der Oberlippe rechts um eine Narbe pfennigstückgroße, scharfbegrenzte, gerötete, nicht erhabene Stelle ohne Druckempfindlichkeit.
Diagnose: Zustand nach Operation eines Cancroids an der Oberlippe. (Histologisch verhornendes Plattenepithelca),
Behandlung: Beginn 24.3.1936, Radium 30 mg, Abstand 1 cm, Dauer 20 Std. Ges.-Dos. 600 mgeh. Außerdem Röntgenbestrahlung der regionären Drüsen. 6 Tage nach der Bestrahlung ist eine starke Rötung aufgetreten, die etwa 8 Tage lang anhielt.
29.4.1936 u. 1.3.38: Alles abgeheilt. Zarte Narbe. Keine Drüsen fühlbar.

Fall 20. Therese L., 48 Jahre alt.
Seit 1934 Anschwellung über dem rechten Ohr. Rauhe, leicht blutende Oberfläche. Keine Schmerzen. In letzter Zeit Vergrößerung.
Befund: Ueber dem rechten Ohr ein fünfmarkstückgroßer, mit Schorf bedeckter, auf der Unterlage verschieblicher Tumor.
Diagnose: Carcinom der rechten Schläfe.
Behandlung: Beginn 30.4.1936. Radium 70 mg, Abstand 5 cm, Dauer 120 Std., Ges.-Dos. 8400 mgeh. Kurze Zeit nach der Bestrahlung setzte schon Erweichung des Tumors ein. Es erfolgte Abheilung mit einer zarten weichen, glatten Narbe. Nach der Bestrahlung viel unter Kopfschmerzen gelitten. Nach einer Mitteilung des Mannes blieb die Heilung bestehen, bis die Frau am 22.2.1937 einem Schlaganfall erlag.

Fall 21. Sophie B.
Seit 1934 hinter dem linken Ohr kleine Warze, die sich langsam vergrößerte.

Befund: Hinter dem linken Ohr ein etwa fünfmarkstückgroßes Ulkus mit unscharf begrenzten, harten und wulstigen Rändern. Grund schmierig und rot-braun-schwarz. Nicht schmerzhaft. Diagnose: Carcinom hinter dem linken Ohr.

Behandlung: Beginn am 6.3.1936. Radium 70 mg, Goldfilter, Dauer 96 Std., Ges.-Dos. 6720 mgeh. April 1936 Heilerfolg ausgezeichnet. Alles abgeheilt. Unterer Rand noch etwas derb. Keine Drüsenmetastasen.

25.9.1936: Patient kommt mit einem Rezidiv wieder zur Behandlung. Radium 46 mg, Abstand 3 cm, Dauer 72 Std. Ges.-Dos. 3312 mgeh. Abheilung.

4.2.1938: Nachuntersuchung. An Stelle des früheren Carcinoms hinter dem linken Ohr eine zarte, unempfindliche Narbe. Etwas vor dem oberen Rand dieser Narbe jedoch ist ein erbsgroßer geröteter, leicht nässender, mit Blutschorf bedeckter Bezirk. Es handelt sich wieder um ein kleines Rezidiv. Erneute Behandlung wird eingeleitet.

Fall 22. Johann K., 86 Jahre alt.
Seit 1932 an der rechten Nasenwurzel in der Nähe des rechten Nasenaugenwinkels geschwürige Stelle, die schon einmal bestrahlt worden ist. Jetzt Vergrößerung des Geschwürs.

Befund: Gut erbsgroße, ulzerierte Stelle im rechten Nasenaugenwinkel mit wallartigen Rändern und Borkenbelag.

Diagnose: Cancroid der Nase.
Behandlung: Beginn am 30.6.1936. Radium 20 mg direkt, Dauer 24 Std., Ges.-Dos. 480 mgeh.
30.6.1936: Tumor fast ganz verschwunden. Stelle noch etwas derb. Erneute Bestrahlung: 30 mg, Dauer 28 $^1/_2$ Std., Ges.-Dos. 855mgeh. Glatte Abheilung.
4.2.1938: Glatte, zarte Narbe. Unempfindlich. Keine Drüsen fühlbar, Gutes Allgemeinbefinden.

Fall 23. Karl B.
Seit 1935 Bläschen und Knötchenbildung an der rechten Unterlippe. Dann zunehmende Geschwürsbildung.

Befund: Ausgedehnter, teils zerfallener Tumor der rechten Unterlippe mit derben wallartigen Rändern. Grund schmierig belegt. Rechts Uebergreifen über den Mundwinkel auf die Mundschleimhaut. Keine Drüsen.

Diagnose: Ausgedehntes Unterlippencarcinom.
Behandlung: Beginn am 14.9.1936. Radium 80 mg, Moulage. Dauer 120 Std., Ges.-Dos. 9600 mgeh.
Zerfall des Tumors ohne Heilungstendenz. Patient hat Weiterbehandlung in Kiel abgelehnt. Nach einem Bericht des Schwiegersohnes starker Gewebszerfall der Unterlippe. Lippen können nicht ganz geschlossen werden. Ernährung macht Schwierigkeiten. Kurze Zeit später ist der Pat. gestorben.

Fall 24. Otto H., 75 Jahre alt.
Krankengeschichte fehlt. Aufzeichnung des Radiumsjournals. Diagnose: Concroid der rechten Ohrmuschel.
Behandlung: Beginn 14.9.1936. Radium 18 mg, Abstand 1 cm, Dauer 72 Std., Feldgröße 9 qcm. Ges.-Dos. 1296 mgeh. Nach der Radiumbestrahlung trat eine stärkere Ulzeration auf. Knorpelbeteiligung. Keine Heilungsaussicht durch Radiumbestrahlung. Im März 1937 mußte der obere Teil der Ohrmuschel mit dem Ulkus operativ abgetragen werden. Am 13.4. ist der Patient nach Abheilung der Wunde an einer Apoplexie gestorben.

Fall 25. Friedrich Th.
Krankengeschichte fehlt. Aufzeichnung des Radiumjournals. Diagnose: Carcinom der Unterlippe. Drüsenmetastasen beiderseits.
Behandlung: Beginn am 19.10.1935. Radium 60 mg, Moulage, Dauer 120 Std. Ges.-Dos. 7200 mgeh.
19.11.1935 Erfolg ausgezeichnet, Tumor eingeschmolzen, glatte Narbenbildung.
22.3.1936 Pat. kommt mit einem kleinen Rezidiv zu einer neuen Bestrahlung.
Radium 20 mg, 24 Std., Ges.-Dos. 480 mgeh.
Ueber den weiteren Verbleib des Pat. ist nichts zu ermitteln.

Fall 26. August O., 69 Jahre alt, Okt. 1936.
Seit Jahren an der Eichel eine kleine Geschwulst, die in letzter Zeit erheblich größer geworden ist. Der behandelnde Arzt machte eine Incision, worauf aber keine Besserung eintrat. Befund: Penis stark geschwollen, Präputium sehr dick und nicht reponierbar. In der Mitte der Glans Hauptschwellung und Hauptschmerzhaftigkeit. Das Zentrum ist durch eine kleine Wunde markiert. Leistendrüse nicht vergrößert.
Diagnose: Peniscarcinom.
Behandlung: Zunächst dorsale Spaltung des unverschieblichen Präputiums. Darunter kommt auf der Glans, übergreifend auf die Umschlagstelle des Präputiums ein fast fünfmarkstückgroßes, flaches, derbes, feinpapilläres Carcinom zutage (histologisch Carcinom).
Radium wurde in drei Sitzungen aufgelegt. 30 mg nah, Dauer 36 Std., 40 mg, Abstand 3 cm, Dauer 36 Std. 70 mg, Abstand 3 cm, Dauer 36 Std. Insgesamt wurden bestrahlt mit 116 mg, 117 Std., Ges.-Dos. 13572 mgeh. Die Oberschenkel waren durch Blei geschützt.
21.10.1936 Nekrose an der Glans. Präputium dick geschwollen. Neue Radiumbestrahlung.
4.11.1936 Schwellung am Schluß der Bestrahlung nur wenig zugenommen. Livide Verfärbung. Allgemeinzustand gut. In den folgenden Monaten Verschlechterung des Zustandes. Ver-

größerung der Nekrosen. Rezidive. Am 21.2.1937 ist der Pat. an seinem Carcinom gestorben.

Fall 27. Dora R., 56 Jahre alt.
1930 an der Stirn langsam größer werdender roter Fleck. Weihnachten 1932 mit einem Pfannenstiel dagegen gestoßen. Seitdem Nässen und entzündliche Reizung. Im August 1933 zum Arzt gegangen, der die Pat. operierte und zur Röntgennachbestrahlung hierher schickte. Letzte Bestrahlung im Juli 1936. Seit etwa 6 — 7 Wochen neue Borkenbildung in der alten Narbe.
Befund: Markstückgroßes Ulkus an der Stirn. Rand derb, Grund schmierig belegt. Keine Knochenbeteiligung. Keine Drüsenmetastasen.
Diagnose: Rezidiv eines Hautcarcinoms an der Stirn.
Behandlung: Beginn 24.11.1936. Radium 18 mg, Abstand 3 cm, Dauer 78 Std. Ges.-Dos. 1404 mgeh.
Nach dieser Behandlung Abheilung des Carcinoms.
4.2.1938 zarte, etwas eingezogene Narbe an der Stirn. Das Zentrum ist mit der Unterlage verwachsen. Narbe unempfindlich. Befinden gut. Keine Drüsenmetastasen fühlbar.

Fall 28. Christian J., 75 Jahre alt.
Seit 3 — 4 Monaten eine Verdickung an der Eichel, die zunächst nicht beachtet wurde. Dann trat eine Spannung der Haut über der Glans auf, die nach feuchten Umschlägen wieder zurückging. Dann setzte wieder Verschlimmerung ein, so daß der Pat. einen Arzt aufsuchte, der ihn einwies.
Befund: Starke Schwellung der Glans, Penis und der Vorhaut darüber, die sich nicht verschieben läßt. Unter der Vorhaut ist ein derber, höckeriger Tumor zu fühlen. Vergrößerung der Leistendrüsen.
Diagnose: Peniscarcinom.
Behandlung: Zunächst dorsale Spaltung des Präputiums zur Freilegung des Tumors. Auf der Glans befindet sich ein jauchigzerfallender Tumor von üblem Geruch. (Probeexcision: Ca.) Radium 128 mg, Moulage mit 5 cm Abstand, Dauer 120 Std. Ges.-Dos. 15360 mgeh. Nach dieser Behandlung schmolz der Tumor ein und wurde durch Narbengewebe ersetzt. Laufende Nachuntersuchungen zeigten ein einwandfreies Ergebnis.
4.2.1938: Letzte Nachuntersuchung: Auf dem Dorsum der Glans Penis eine etwas atrophische, schilfernde, zarte Haut in der Narbe, die aber weich, verschieblich und schmerzfrei ist. Pat. hat keinerlei Beschwerden. Keine Drüsenmetastasen nachweisbar.

Fall 29. Friederike F., 65 Jahre alt.
Auf dem rechten Nasenflügel kleines Knötchen, das geschwürig wurde.
Befund: Erbsgroßes Geschwür auf dem rechten Nasenflügel

mit wulstigen Rändern. Keine Drüsenmetastasen.
Diagnose: Cancroid der Nase.
Behandlung: Beginn 8.2.1936. Radium 30 mg, direkt, Dauer 24 Std. Ges.-Dos. 720 mgeh. Abheilung des Cancroids.
4.2.1938: Nachuntersuchung: Glatte, kaum sichtbare Narbe auf dem rechten Nasenflügel. Keine Drüsen fühlbar.

Fall 30. Friederike Fr., 67 Jahre alt.
Seit einem Jahr an der Nasenspitze langsam wachsende Erhebung, die warzenartig aussieht und mit Borken bedeckt ist. Keine Schmerzen.
Befund: An der Nasenspitze etwa zweilinsenkorngroße, warzenartige Erhabenheit, die mit trockenen Borken belegt ist. Keine Drüsenmetastasen.
Diagnose: Hautcarcinom.
Behandlung: Beginn 21.5.1937. Radium 15 mg, Moulage mit 1 cm Abstand, Dauer 72 Std., Ges.-Dos. 1080 mgeh. Nach der Bestrahlung Schwinden des Tumors. Geringes Spannungsgefühl an der Haut der Nasenspitze. Glatte Abheilung.
4.2.1938: Die Haut an der Nase ist an allen Stellen glatt und weich. Die Narbe an der Nasenspitze ist ganz zart. Keine Drüsenmetastasen fühlbar.

Fall 31: Katharine S., 81 Jahre alt.
Seit 1932 an der rechten Wange warzenartige Erhebung, die mit Borken belegt ist und bei Berührung leicht blutet.
Befund: An der rechten Wange, direkt unter dem Jochbogen, unregelmäßig begrenzter Tumor mit höckeriger Oberfläche. Zehnpfennigstückgroß. Keine Drüsenschwellung.
Diagnose: Hautcarcinom.
Behandlung: Beginn am 25.5.1937. Radium 18 mg, 1 cm Abstand, Dauer 48 Std., Ges.-Dos. 864 mgeh. Feldgröße 16 qcm.
28.5.: Zusammensinken des Tumors feststellbar.
9.6.: Schorfbeläge.
20.6.: Es besteht noch eine oberflächliche Ulzeration.
6.9.1937: Wegen der erstmalig geringen Dosierung wird nochmals mit Radium bestrahlt. 40 mg. direkt, 47 Std. Ges.-Dos. 1880 mgeh.
28.9.: Erythem. Oberflächliche Ulzeration mit Sekretion.
2.11.: Die ulzerierte Stelle wird kleiner. Schorfbelag.
4.2.38.: Ulzeration abgeheilt. Geringer Schorfbelag im Zentrum. Keine Drüsenschwellungen. Die nur langsam geheilte Ulzeration ist in diesem Falle nicht mehr als carcinomatös anzusehen, sondern auf eine Schädigung infolge der Bestrahlung zurückzuführen.

Fall 32. Katharine S.
Seit einem Jahr leicht blutender Knoten an der linken Schläfe.
Befund: Unregelmäßig begrenzten Tumor von knapp Zehn-

pfennigstrückgröße an der linken Schläfe. Mit Borken belegt.
Diagnose: Hautcarcinom der Schläfe.
Behandlung: Beginn 25.5.1937. Radium 18 mg, 1 cm Abstand, Dauer 48 Std. Ges.-Dos. 864 mgeh.
Einschmelzen des Tumors mit folgender glatter Heilung.
4. 2. 1938: Zarte, glatte Narbe an linker Schläfe. Keine Drüsenschwellung festzustellen.

Fall 33. Marie St., 73 Jahre alt.
Seit Ende 1936 am rechten Oberarm eine rote, verhärtete Stelle, die immer größer wurde und dann anfing zu nässen. Keine Schmerzen.
Befund: An der Außenseite des rechten Oberarms 6 mal 6 cm großes, hartes, plattenartiges Infiltrat in der Haut und im subcutanen Gewebe. Farbe bräunlich-rot. Auf der Unterlage gut verschieblich. Auf diesem Infiltrat sitzt in der Mitte ein 4 mal 2 cm großes, nierenförmiges, scharfrandiges, schmierig belegtes Geschwür. Keine Drüsenschwellung in der Achselhöhle. In der Umgebung des Infiltrates kleine Knötchen in der Haut.
Diagnose: Hautcarcinom am rechten Oberarm. Kleine Hautmetastasen. Der Tumor erschien sarkomverdächtig. Eine Probeexcision wurde abgelehnt.
Behandlung: Beginn am 25.5.1937. Radium 101 mg, Moulage mit einem Abstand von 4 cm, Dauer 120 Std. Ges.-Dos. 12120 mgeh. Nach Beendigung der Bestrahlung hat sich der Tumor schon weitgehend zurückgebildet.
28.6.1937: Alles glatt abgeheilt. Keine Veränderung der regionären Drüsen.
27.1.1938: Glatte, etwas eingezogene Narbe. Sonst kein krankhafter Befund zu erheben. Keine Drüsenschwellung festzustellen.

Fall 34. Wilhelm K., 62 Jahre alt.
Seit 2 Jahren an der Unterlippe eine Verhärtung und Schorfbildung. Allmählich bohnengroß geworden. Pfeifenraucher. Trägt die Pfeife immer im linken Mundwinkel. Blutungsneigung.
Befund: An der Unterlippe links bohnengroße Verdickung, mit Borken belegt. Schwellung der linken Kieferwinkeldrüsen.
Diagnose: Lippencarcinom. (Histologisch: Verhornendes Plattenepithel Ca.)
Behandlung: Beginn am 11.8.1937, Radium 16 mg, Abstand 0,5 cm. Bleifilterung, Dauer 72 Std., Ges.-Dos. 1152 mgeh.
14.9.37: Alles abgeheilt. Haarausfall im umschriebenen Bezirk am Kinn und an der Wange. Nachbestrahlung der regionären Drüsen mit Röntgenstrahlen.
27.1.1938: Lippe vollkommen abgeheilt. Drüsen nicht mehr vergrößert. Befinden gut. Zur Nachuntersuchung wiederbestellt.

Fall 35. Otto R., 68 Jahre alt.
Krankengeschichte fehlt. Aufzeichnung des Radiumjournals.
Diagnose: Ohrmuschelcarcinom links.
Behandlung: Beginn 16.8.1937. Radium 38 mg, Abstand 3 cm, Dauer 100 Std. Ges.-Dos. 3800 mgeh.
14.9.: Das Ulkus am Ohr ist abgeheilt. Zarte Schorfbeläge.
28.9.: Stecknadelkopfgroße, ulzeröse Stellen. Röntgennachbestrahlung der regionären Drüsen, die verdickt sind.
19.10.: Unterhalb des ersten Ulkus bildet sich ein neues, das immer größer wird. Linsengroß, Rand derb, Grund schmierig. Erneute Bestrahlung. Radium 50 mg direkt, Dauer 24 Std. Ges.-Dos. 1200 mgeh. Ohrmuschel geschwollen und blaurot verfärbt.
11.1.37: In Abheilung begriffen. Im Dezember treten starke Knorpelnekrosen und Vergrößerung des Geschwürs auf.
Patient wird stationär aufgenommen. Da mit der Radiumbehandlung kein Erfolg mehr zu erwarten ist, wird die Ohrmuschel mit der kaustischen Schlinge amputiert.
Zur Zeit noch nicht endgültig abgeheilt.

Fall 36. Willi Sch., 64 Jahre alt.
Am linken Nasenflügel langsam wachsendes Geschwür, das nicht abheilen wollte.
Befund: Am linken Nasenflügel in der Nasolabialfalte ein erbsgroßes, rundes Ulkus mit wallartigen Rändern und schmierigem Grund. Keine regionäre Drüsenschwellung.
Diagnose: Cancroid der Nase.
Behandlung: Beginn am 1.9.1937. Radium 20 mg direkt, Dauer 24 Std. Ges.-Dos. 480 mgeh. Glatte Abheilung des Geschwürs.
30.1.1938: Zarte Narbe, sonst o.B. Keine Drüsenschwellungen.

Fall 37. Friedrich K., 72 Jahre alt.
Seit einem halben Jahr entwickelt sich auf einem zuerst spröde gewesenen Teile der Unterlippe eine allmählich wachsende Geschwulst.
Befund: Die ganze rechte Hälfte des Lippenrots der Unterlippe ist eingenommen von einer flachen Geschwulst, die an einigen Stellen ulzeriert ist. Die Ulzeration setzt sich ein Stück auf die Wangenschleimhaut fort. An der Haut der Unterlippe im rechten Mundwinkel ist die Geschwulst halbkugelig und nicht ulzeriert. Regionäre Drüsen nicht befallen.
Diagnose: Lippencarcinom.
Behandlung: Beginn am 21.8.1937 Radium: Zunächst enorale Moulage mit 40 mg direkt, Dauer 48 Std. Ges.-Dos. 1632 mgeh. Dann Moulagenbehandlung von außen: 70 mg, Abstand 4 cm, Dauer 100 Std. Ges.-Dos. 7000 mgeh. Starke Gewebseinschmelzung des Tumors und der Umgebung. Etwa 2 Monate lang stoßen sich immer noch Nekrosen ab. Dann tritt Heilung

unter Narbenbildung ein, wobei ein Defekt im rechten Mundwinkel bestehen bleibt. Lange Zeit neuralgische Beschwerden in rechter Wange.

4.2.1938: Es kam durch die Bestrahlung zu einem Wangendefekt von etwa Zehnpfennigstückgröße. Es besteht kein Anhaltspunk mehr für ein Carcinom. Die Narbe ist relativ straff und bewirkt eine Mundsperre. Die Oberfläche der Narbe ist vollkommen glatt. Keine regionären Drüsenschwellungen. Allgemeinbefinden gut. Es ist geplant, durch eine plastische Operation den Defekt und die Mundsperre zu beseitigen.

Fall 38. Dora K., 64 Jahre alt.
Seit 8 — 10 Jahren kleines warzenartiges Knötchen am linken Nasenflügel. Keine Schmerzen. Es blieb unbeachtet. In letzter Zeit stärkeres Wachstum und Neigung zu Blutungen.

Befund: Am linken Nasenflugel haselnußgroßer Tumor mit blumenkohlartiger Oberfläche. Zentrum ulzeriert. Leicht verschieblich. Keine Drüsenmetastasen.

Diagnose: Hautcarcinom der Nase.

Behandlung: Beginn am 28.5.1937. Radium 50 mg, Goldfilterung, Abstand 4 cm, Dauer 100 Std. Ges.-Dos. 5000 mgeh.
20.10.37: Tumor verschwunden. Glatte, weiche Narbe.
4.2.1938: Befund unverändert. Zarte Narbe. Regionäre Drüsen o.B.

Fall 39. August K., 46 Jahre alt.
Krankengeschichte fehlt. Aufzeichnung des Radiumjournals.
Diagnose: Cancroid des linken Unterlids.
Behandlung: Beginn am 6.9.1937, Radium 30 mg, 4 Std. (versuchsweise, weil keine Genehmigung für stat. Behandlung vorliegt.) Ges.-Dos. 120 mgeh.
57.9.37: Erythem am Unterlid. Patient wird wegen eines Chalazions der Augenklinik überwiesen. Das Carcinom heilt ab.
4.2.1938: Die Narbe am linken Unterlid ist ganz weich und zart. Kein Ektropium. Regionäre Drüsen o.B.

Fall 40. Peter P., 82 Jahre alt.
Seit 14—15 Jahren an der rechten Nasenseite eine nässende, leicht blutende, erbsgroße Stelle. Mehrfach vom Arzt weggebrannt, aber immer wieder gekommen.
Befund: An der rechten Nasenseite ein kleines, narbig verzogenes Geschwür. Keine regionären Drüsen.
Diagnose: Cancroid der Nase.
Behandlung: Beginn 11.11.1937, Radium 20 mg, direkt, Dauer 18 Std., Ges.-Dos. 360 mgeh. Völlige Abheilung.
4.2.1938: Zarte, weiche, glatte und unempfindliche Narbe. Regionäre Drüsen o.B. Allgemeinzustand gut.

Zusammenfassung.

Auf Grund der Erfahrungen der Klinik ist festgestellt worden, daß die Radiumbehandlung der Hautcarcinome durchaus zufriedenstellende Erfolge aufweist, ist doch eine primäre Heilungsziffer von 87,5% erreicht worden. Besonders das kosmetische Resultat kann fast in jedem Falle einer Kritik standhalten. Wenn dem Verfahren auch noch einige Mängel anhaften, die besonders in einer Gefährdung des gesunden Gewebes der Geschwulstumgebung bestehen, so nimmt man sie doch bei der Leistungsfähigkeit der Radiumbehandlung mit in Kauf. Bei Betrachtung der Ergebnisse der Röntgennahbestrahlung nach Chaoul unter Berücksichtigung der Vorteile dieser Behandlungsart erscheint es nicht ausgeschlossen, daß sich dieses Verfahren einmal das gesamte Feld der Hautcarcinombehandlung erobern wird.

Zum Schluß meiner Arbeit möchte ich Herrn Prof. Dr. Wanke für Ueberlassung des Themas meinen aufrichtigen Dank aussprechen. Ebenso danke ich Herrn Dr. Bader, der die beschriebenen Fälle behandelt hat und mir bei der Fertigstellung der Arbeit seinen Rat zuteil werden ließ.

Literatur.

L. Arzt u. Fuhs: Zur Radiumtherapie des Haut- und Lippenkrebses mit besonderer Berücksichtigung der Dauererfolge. Wiener klin. Wochenschrift 1933, S. 706.

H. G. Bode: Ueber weitere Erfahrungen mit der Nahbestrahlungsmethode bei Haut- und Lippencarcinom. Med. Welt 1938, S. 235.

H. Chaoul: Die Röntgen-Nahbestrahlung. Med. Welt 1938, S. 225.

F. Dauťwitz: Die äußere Bestrahlung mit radioaktiven Substanzen. Strahlenther. 1927, Bd. 26, S. 45.

„ Beitrag zur Radiumbehandlung des Hautkrebses mit statistischen Bemerkungen. Strahlenther., Bd. 29, 1928, S. 634.

G. Failla: Eine neue Methode intratumoraler Behandlung. Strahlenther. 1927, Bd. 25, S. 644.

G. F. Haenisch u. H. Holthusen: Einführung in die Röntgenologie. Verl. Thieme, Leipzig 1933, S. 329.

L. Halberstaedter: Ueber intratumorale Behandlung. Strahlenther, 1926, Bd. 24, S. 253.

„ Intrakorporale Radiumbehandlung. Strahlenther. 1927, Bd. 24, S. 20.

„ Zur Technik der intratumoralen Behandlung mit Thor - X - Stäbchen. Strahlenther. 1928, Bd. 29, S. 707.

L. Halberstaedter u. Simons: Strahlenbehandlung der Hautkrebse. Ergeb. der mediz. Strahlenforschung, Bd. 5, S. 315 ff.

A. Hamann: Praktische Erfahrungen in der Radiumdosierung. Strahlenther. 1935, Bd. 53, S. 552 ff.

A. Hintze: Hartnäckige Hautcarcinome und ihre Heilung. Strahlenther. 1934, Bd. 51, S. 237 ff.

G. Liebmann: Die Behandlung des Hautkrebses mit der konzentriertfraktionierten Nahbestrahlung nach Chaoul. Strahlenther. 1935, Bd. 53, S. 217 ff.

E. Maier: Radiumdistanzbehandlung. Strahlenther. 1937, Bd. 58, S. 593 ff.

Magnusson, A. H. Wolfgang: Eine klinische Studie mit besonderer Berücksichtigung der Radiumbehandlung. Zentralbl. f. Radiologie 1936, Bd. 21.

J. M. Woodburn Morison u. S. Bryan Adams: Röntgentherapie mit Niederspannungs-Nahbestrahlung. Med. Welt 1938, S. 231.

A. Musger: Zur kombinierten Elektrotomie-Radiumbehandlung der Hautcarcinome. Strahlenther. 1931, Bd. 42, S. 143.

G. A. Rost: Strahlenbehandlung des Hautkrebses. Strahlenther. 1923, Bd. 15, S. 782.

A. H. Roffo Erfahrungen mit der Nahbestrahlung bei der Behandlung bösartiger Geschwülste. Med. Welt 1938, S. 237.

Spiethoff u. Berger: Röntgennahbestrahlung des Hautkrebses. Zentralorgan f. Chirurgie, Bd. 80, S. 577 ff.

Abb. 1
August W. vor der Behandlung. (Fall 11)

Abb. 2
August W. kurz nach der Behandlung.

Abb. 3
August W. nach der Ausheilung.

Abb. 4
Fritz St. vor der Behandlung. (Fall 14)

Abb. 5
Fritz St. nach der Ausheilung.

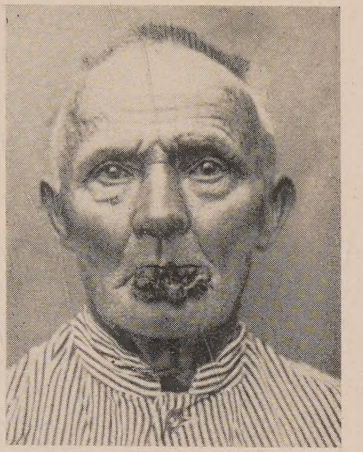

Abb. 6
Jürgen B. vor der Behandlung. (Fall 15)



Abb. 7
Jürgen B. vor der Behandlung.



Abb. 8
Jürgen B. nach der Ausheilung.

Lebenslauf.

Ich wurde am 19. Februar 1908 in Schoppinitz, Oberschlesien, als Sohn des Volksschullehrers Franz Scholz geboren und besitze die deutsche Staatsangehörigkeit. Nach der am Gymnasium zu Neisse bestandenen Reifeprüfung begann ich meine vorklinischen Studien in Greifswald, setzte sie in Wien fort und legte im S.S. 1929 die ärztliche Vorprüfung in Greifswald ab. Meinen klinischen Studien widmete ich mich in Berlin und Hamburg, wo ich am 9. Dezember 1932 die ärztliche Staatsprüfung beendete. Das vorgeschriebene praktische Jahr leistete ich vom 15.1.1933 bis 5.11.1933 im Krankenhaus Eppendorf in Hamburg und bis zum 15.1.1934 im Städtischen Krankenhaus in Rendsburg ab. Hier bin ich seitdem als Assistenzarzt tätig.